Lane Medical Library

Ueber das primäre Melanosarkom der Iris

(Bericht über einen Fall
unter Berücksichtigung der Literatur)

Inaugural-Dissertation

zur

Erlangung der Doktorwürde

bei der

Hohen Medizinischen Fakultät

der Hessischen Ludwigs-Universität zu Gießen

vorgelegt von

Ferdinand Walter Wolf

aus Gießen (Hessen)

Tag der Promotion: 28. IX. 1934

Dr. Emil Ebering, Berlin NW 7, Mittelstraße 29.

Gedruckt mit Genehmigung der Medizinischen Fakultät
der Universität Gießen

Dekan: Professor Dr. B e c h e r

Referent: Professor Dr. J e s s

Meinen lieben Eltern

in Dankbarkeit gewidmet

Digitized by the Internet Archive
in 2026

https://archive.org/details/IA40154009_0102

Obwohl unsere Kenntnis über das primäre Melanosarkom der Regenbogenhaut durch verdienstvolle Forschung und durch viele kasuistische Beiträge mächtig gefördert wurden, harren sie im Hinblick auf die ungeklärte pathologisch-histologische Anatomie ihrer vollen Aufklärung. Wir wissen, daß das Sarkom der Iris weitaus die seltenste Sarkomform des Uvealtraktus ist. Nach den Fuchs'schen Untersuchungen entfallen auf 10 000 Augenaffektionen 6,6 Sarkome und von diesen gehen in 6% der Fälle die Tumoren primär von der Iris aus. Demnach kommt höchstens ein Irissarkom auf 25 0000 Augenerkrankungen. Hasner will gemäß seinen Beobachtungen diesen Prozentsatz noch herabsetzen (3—4%) und spätere Autoren wie Lawford und Collin finden unter 103 Uvealsarkomen nur in einem Falle, also noch nicht 1%, die Iris als den Ausgangspunkt. Fehr will unter 83 000 Augenleiden, die in der Hirschbergschen Klinik behandelt worden sind, nur einen Fall von Irissarkom gesehen haben. Die Fuchs'schen Angaben werden von dem japanischen Autor Komoto, der unter 35 000 Augenerkrankungen nur 1 Irissarkom beobachtet hat, gestützt. Trotz der großen Seltenheit dieser Geschwulstform ist doch im Laufe der letzten Jahrzehnte eine recht stattliche Anzahl von Irissarkomen bekannt geworden. Heute verfügen wir zwar schon über eine Kasuistik von über 160 Fällen primären Sarkoms der Iris. Es erscheint mir aber angesichts der großen Seltenheit doch wohl gerechtfertigt, einen an der Univ.-Augenklinik zu Gießen beobachteten Fall von primärem Melanosarkom mitteilen zu dürfen. Unser Fall zeigt, daß mit Hilfe der neuen Untersuchungsmethoden die Diagnose dieses malignen Tumors früh gestellt werden kann, um die Prognose durch eine frühzeitig eingreifende Therapie zu verbessern. Bevor ich meinen Fall mitteile, werde ich einen kurzen Überblick über die Literatur der Irissarkome geben.

Die ersten Fälle von primärem Irissarkom, die mikroskopisch untersucht worden sind, wurden von Hirschberg und Lebrun im Jahre 1868 veröffentlicht. Im Falle Lebrun handelte es sich um einen am ciliaren Rand der Iris in vier Monaten entstandenen Tumor, ein leukotisches Sarkom mit vorwiegend Rund- und wenig Spindelzellen. Bei Hirschbergs Patient bestand seit der Kindheit ein dunkler Fleck auf der Iris, der sich ohne Schmerzhaftigkeit, Rötung oder sonstigen Reizerscheinungen in zwölf Jahren langsam vergrößerte. Histologische Untersuchung ergab einen melanotischen Tumor, der sich aus zierlichen, kurzspindligen Zellen mit äußerst feinkörnigem Protoplasma zusammensetzte. Aber schon zwei Jahre früher veröffentlichte Tay einen Fall von Iristumor unter der Bezeichnung Cancer der Iris. Wenn der Autor unter dieser Bezeichnung eine Form von malignem Tumor verstanden hatte, so war seine Arbeit die erste, in der ein Iristumor histologisch beschrieben wurde. Ich möchte hier noch einen Fall von Stöber aus dem Jahre 1853 erwähnen, der aber keinen histologischen Befund enthielt. Der Patient, der von 1830—35 klinisch behandelt wurde, soll an Hirntumor gestorben sein.

Weitere melanotische Tumoren wurden von Kipp (1876) und Knapp (1877) erwähnt. In dem Falle Kipp handelte es sich um einen 36jährigen Mann, der 12 Jahre lang einen stecknadelkopfgroßen, rötlichen Tumor an dem unteren Pupillarrand des rechten Auges bemerkte. Das Auge blieb beschwerdefrei. Erst als die Sehkraft des Auges verloren ging und der Patient über Schmerzen klagte, wurde die Enucleation ausgeführt. Knapp vervollständigte die Literaturübersicht und berichtete über drei neue Fälle. Dieser Autor teilte die Uvealsarkome nach dem klinischen Bild in vier Stadien ein:

1. das Stadium des reizlosen Verlaufes,
2. entzündliches Stadium,
3. Auftreten episkleraler Knoten,
4. Generalisation und Bildung von Metastasen.

Diese Einteilung wurde auch von den meisten Autoren späterhin beibehalten.

Im Jahre 1882 hatte Fuchs alle bis dahin veröffentlichten Fälle von Sarkomen des Ulvealtraktur zusammengestellt und unter

259 Fällen nur 16mal ein Irissarkom beobachten können. Unter diesen 16 Fällen befanden sich 13 pigmentierte und 3 leucotische Sarkome. In dieser sorgfältigen, auf einem großen Material fußenden Arbeit, gab uns Fuchs über die Histologie, Pigmentation und Entstehung der Sarkome Aufschluß, und wir können sein Werk als die Grundlage aller später erschienenen Veröffentlichungen ansehen.

Späterhin veröffentlichten Pflüger, Oemisch, Ewetzky, Veasey und Werther weitere Fälle. Werther publizierte ausführlich die 21 Fälle vom Jahre 1882—93 und faßte sie in einer ausführlichen Statistik zusammen. Zu dieser Statistik fügte er noch zwei eigene, beobachtete Fälle hinzu. In 5 von den 21 publizierten Fällen deutete die Anamnese auf ein jahrelanges Bestehen von stationären Pigmentflecken hin. Werther ist einer der ersten Autoren, der die Enucleation als einzig richtige Behandlung angeraten hat. 1892 veröffentlichte Oemisch in seiner Dissertation 19 weitere Fälle, zu denen der Russe Th. Ewetzky 13 Fälle hinzufügte. Der Amerikaner Veasey konnte bereits 1896 über 46 primäre Sarkome der Iris berichten.

Ausführlich und mit Heranziehung der ganzen Literatur sprach sich K. Kerschbaumer in ihrer 1900 erschienenen Monographie über das primäre Melanosarkom aus. Sie versuchte an Hand eines großen Materials in pathologisch-anatomischer Beziehung eine neue Klassifikation der Sarkome zu geben. In therapeutischer Beziehung erregte ihre radikale Einstellung, man hätte jedes Augensarkom zu enucleieren, bei den damaligen Anhängern der Iridektomie großes Aufsehen. Die alte Fuchs'sche Einstellung, die Iridektomie, solange sie noch ausführbar erscheint, jedenfalls zu versuchen, wurde von ihr verworfen. Aber auch ihre Versuche, eine neue Einstellung der Uvealsarkome aufzustellen, wurde von Lagrange und Schieck abgelehnt, und letzterer bezeichnete diese Aufstellung als „Verwirrung der ganzen Forschungsergebnisse".

1902 hatten die amerikanischen Ophthalmologen C. Wood und Brown-Pusey 65 Fälle aus der Literatur zusammengestellt, denen sie noch 23 neue Fälle hinzufügten. Diese Forscher

konnten auf Grund ihres reichlichen Materials Aufschlüsse über die Häufigkeit der primären Tumoren, über das Alter und Geschlecht der Patienten, wie über die Behandlung geben. 11 Sarkome entwickelten sich aus congenitalen Naevi. In 17 weiteren Fällen beobachteten sie einen Flecken, unbestimmt lange Zeit bestehend, der dann sarkomatös entartete. Die beiden Autoren lösten die Streitfrage nach der einzuschlagenden Therapie an Hand ihrer großen Sammlung, indem sie sich entschieden für die Enucleation aussprachen. Drei Jahre später fügte Fehr weitere 7 Fälle hinzu. Er gab sich mit der vorgeschlagenen Therapie und Statistik der beiden Amerikaner nicht zufrieden. Er will in 72,2% von Irissarkomen durch die Iridektomie dauernd Heilung gesehen haben; erst in den Fällen, wo die Geschwulst sich bereits bis zum Kammerwinkel ausgedehnt hatte, bezeichnete er sie als gefährlichen Eingriff und riet zur Enucleation. In 27,8% der Fälle folgte in seiner Statistik der Iridektomie ein Lokalrezidiv. Den Standpunkt Fehrs, daß in den meisten Fällen die Iridektomie ausreichend sei, sowie seine therapeutischen Erfolge wurden von Wintersteiner bemängelt; er berechnete 58% Heilung und schon 42% Verluste.

Um die Wende des vorigen Jahrhunderts standen sich bezüglich der Frage der Pigmentation der Sarkome drei Ansichten gegenüber. Eine Anzahl von Autoren vertraten den Standpunkt, daß das Pigment unmittelbar aus den roten Blutzellen stammte, also ein Derivat des Blutfarbstoffes sei. Sie führten als Hauptbeweis für den haematogenen Ursprung des Pigments, den positiven Ausfall der Haemosiderinreaktion an. Einer der ersten Verfechter dieser Ansicht war Langhans. Dieser wies an Hand eingehender Untersuchungen nach, daß die durch die Kapillarwand ausgetretenen Erythrozyten in die umliegenden Zellen gelangten, dort sich verfärbten, schrumpften und schließlich zu körnigem Pigment wurden. Die Befunde Langhans wurden von Vossius, Hirschberg, Brunner und anderen Autoren bestätigt. Dieser Ansicht gegenüber standen die Anhänger der metabolischen Bildung des Pigments, wie Virchow, Waldeyer, Ziegler und andere. Diese schrieben den Zellen selbst die Tätigkeit zu und ließen das Pigment durch Umsatz der Zelleiweißstoffe entstehen. Andere Forscher wie Ribbert und Leber leiteten alle Sar-

kome des Auges von den pigmentierten Stromazellen ab. Selbst die unpigmentierten Sarkomzellen sollten den sog. Chromatophoren ihre Entstehung verdanken. Die Untersuchungen C. Kerschbaumers hatten ergeben, daß es zwei Formen pigmentierter Sarkome gibt. Es waren dies die eigentlichen Melanosarkome, die aus den pigmentierten Stromazellen hervorgingen oder ihre Entstehung einem Naevus pigmentosus der Iris verdankten. Neben diesen Sarkomformen sprach sie von Sarkomen mit sekundärer, hematogener Pigmentation, die sowohl in pigmentierten wie unpigmentierten Geschwulstzellen auftrat. Diese Pigmentation sollte nach ihrer Ansicht entweder durch Blutaustritte oder im Anschluß an bluthaltigen Gewebsspalten entstehen. Die Pigmentanhäufungen fanden sich um die Gefäße verteilt und wurden von anderen Autoren als Sarkome mit areolierter Pigmentierung bezeichnet.

Die Ribbert'sche Auffassung von der Entstehung des Melanosarkoms fand bei Schieck eine starke Stütze, der sich gegen den Ausdruck Leukosarkom aussprach, da in den scheinbar unpigmentierten Fällen stets Pigment vorhanden war, und der die in der Literatur beschriebenen Fälle einer scharfen Kritik unterzog. Die vier Beobachtungen von Leukosarkom, die Fuchs in seiner Abhandlung erwähnte, stellten sich bei genauer Betrachtung sämtlich als Melanosarkome heraus; denn es finden sich bei all diesen Fällen Chromatophoren in bereits pigmentiertem Stadium. Die Einteilung der Uvealsarkome in Leukosarkome und Melanosarkome, die der Franzose Lagrange unternahm, wies er zurück und machte diesem Autor den Vorwurf, daß er für jede Tumorart die Symptomatologie, Prognose und Therapie in getrennten Kapiteln behandelte und so das Leukosarkom von dem Melanosarkom abtrennte.

Zu den 88 Fällen fügte Wintersteiner (1906) weitere 6 Fälle hinzu. 5 Fälle der Wood-Pusey'schen Statistik, die diese als Leukosarkome ansprachen, wurden von Wintersteiner beanstandet und für Iristuberkulosen gehalten. Wintersteiner beschrieb einen Fall von pigmentlosem Tumor, bei dem die Zellen längliche, bipolare Formen hatten und alveolär angeordnet waren. Die Oberfläche der Geschwulst erschien an einigen Stellen feinhöckrig vorgetrieben. Diese Vorbucklungen wurden

durch Bluträume gebildet, die einen einfachen Endothelbelag aufwiesen. An anderen Stellen fanden sich Wucherungen von spindelförmigen Zellen, welche durch Vermehrung der Endothelzellen entstanden waren. Dieser Tumor, der sich im Stroma der Iris entwickelt hatte, ging nicht aus den Stromazellen, den Chromatophoren, hervor. Der Pigmentmantel und die Anordnung der Zellen epithelialen Verbänden ohne Zwischensubstanz sprach dagegen. Mit diesem Fall erörterte der Verfasser die Frage, ob es sich um eine epitheliale oder um eine mesodermale Neubildung, ein Sarkom oder Endotheliom handelte. Dieser Fall, der von zwei namhaften Pathologen für einen epithelialen Tumor angesprochen wurde, betrachtete der Autor als ein perivasculäres Endotheliom, welches sich aus den mesodermalen Deckzellen entwickelt hatte. Wir wissen heute, daß außer den mesodermalen Elementen auch ektodermale Zellen in der Uvea in Betracht zu ziehen sind. Diese entwicklungsgeschichtlich einwandfreien ektodermalen Zellformen haben ihre Gestalt verändert, so daß ihre Abstammung schwierig festzustellen ist. Sphingter, Dilatator und die Klumpenzellen sind solche Abkömmlinge des Ektoderms. Diese Zellen, die bei der Entwicklung der glatten Irismuskulatur von der Irisrückseite ins Stroma der Iris gelangen können, kommen für manche alveolär gebauten Tumoren in Betracht. Dieser Fall von Iristumor erweckte damals bei den verschiedensten Autoren lebhaftes Interesse. Die einen stellten die ektodermale Herkunft der Iristumoren in Frage, hielten sie für Endotheliome, die anderen, z. B. Wolfrum, traten für die epitheliale Genese ein.

Heute wissen wir, daß in seltenen Fällen pigmentierte Tumoren von der hinteren Irisfläche ausgehen können und ektodermaler Herkunft sind. Diese Tumoren können mit dem Naevuscarzinom der Haut verglichen werden. Von den eigentlichen Irissarkomen unterscheiden sich diese ektodermalen Tumoren dadurch, daß man bei ihnen die Iris unverändert über der Geschwulst liegen sieht. Die Pupille kann bis an die Hornhaut verdrängt werden und die Linse kann in den Glaskörper disloziert werden. Hirschberg und Birnbacher haben solche Fälle veröffentlicht.

Im Gegensatz zu Wintersteiner, der die Endo- bzw. Peritheliome der Iris mit anderen nicht pigmentierten Sarkomen als

weiße Tumoren zusammenfaßte, versuchte Franke die Endo- und Peritheliome von den Leukosarkomen zu trennen, und bei seinen Fällen führte er die Iridektomie aus, überzeugt, daß diesen gutartigen Tumorformen eine bessere Prognose zukommt wie den übrigen leukotischen Tumoren. 1908 fügten Fleischer, Rollet und Schiötz noch weitere Fälle hinzu. Waldstein erwähnte 1910 drei weitere Fälle von primärem Melanosarkom der Iris, einen von dem Russen Judin veröffentlichten Fall, dann einen von Lagrange operierten Tumor, der sich als ein spindelzelliges Melanosarkom erwiesen hatte und von einem dritten von ihm selbst veröffentlichten Fall, der dem Winterstein'schen Tumor sehr ähnelte aber nicht von ihm für ein Endotherliom im streng pathologisch-anatomischen Sinne gehalten wurde. Er sprach sich für die ektodermale Genese dieses Tumors aus.

1913 erwähnte Ludwig Laven 13 neue Fälle aus den Jahren 1909—13 und berichtete damals von 130 Sarkomfällen. Laven wies in seiner Abhandlung auf die relative Gutartigkeit dieser Tumoren gegenüber den Sarkomen des übrigen Körpers hin, die ein rasches destruierendes Wachstum und frühzeitige Metastasenbildung zeigten. Bei den Irissarkomen kann man vielfach ein außerordentlich langsames Wachstum feststellen; Fälle, die 20 Jahre oder über 40 Jahre bestanden haben, wurden beobachtet. Andererseits kennen wir besonders bösartige Melanosarkome, die frühzeitig Rezidive und Metastasen setzen und nach Jahren den Exitus des Patienten verursachen.

Andere melanotische Iristumoren sind von E. Fuchs, Fleischer und Coats beschrieben worden. Coats stellte 7 Fälle zusammen, aus denen sich aus den angeborenen Naevi melanotische Sarkome entwickelten. Einen in pathologisch-anatomischer Hinsicht interessanten Fall teilte uns Raubitschek aus der Elschnig'schen Klinik mit. Dieser Tumor, der sich durch seinen alveolären Aufbau und den wechselnden Pigmentgehalt auszeichnete, erinnerte in den unpigmentierten Schichten an das Endotheliom der Iris, den übrigen Partien mußte er in den Bereich der echten Sarkome gerechnet werden. Dieser Fall stellte einen zum ersten Mal beschriebenen, aus Endotheliom und Melanosarkom zusammengesetzten Mischtumor dar. Die Ribbert-

Schieck'sche Theorie von der Entwicklung der Melanosarkomzellen aus den Chromatophoren durch unpigmentierte Zwischenglieder konnte in diesem Fall wieder zu ihrem Recht kommen. Raubitschek selbst ließ diese Frage offen.

Wenden wir uns nun den Sarkomen zu, die während des Krieges beschrieben worden sind. Fritz Ask veröffentlichte 1917 zwei Fälle von langsam wachsenden Iristumoren. Es handelte sich in beiden Fällen um Geschwülste bei Frauen im Alter von 50 Jahren. Beide Tumorformen haben ein völlig übereinstimmendes Bild geboten: leichtblutendes, gefäßhaltiges Tumorgewebe mit eingesprengten Resten von Iristrabekeln, die in beiden Fällen seit der Jugend langsam gewachsen sind, aber die Sehkraft nicht beeinträchtigt haben. Ask hielt beide für Myosarkome. Weitere Fälle wurden von G. H. Bell, Fage und Gifford beschrieben. Gifford suchte in seinem Fall die Radiumstrahlen in die Therapie einzuführen, aber ohne Erfolg. Infolge der Bestrahlung trat eine Linsen- und Glaskörpertrübung auf, so daß das Auge doch enucleiert werden mußte. 1914 beschrieb Pindikowsky einen Fall von Ringsarkom. Diese Abhandlung erwähnte Ewetzky, der im Jahr 1896 in einer Arbeit „über Dissemination der Sarkome des Uvealtraktus" einen Fall beschrieb, bei dem die Tumorzellen sich durch Dissemination ausbreiteten und diese Zellen eine Tendenz zur Dissoziation, d. h. zu einer selbständigen Lebenstätigkeit hatten. Die Krankengeschichte der Patientin Pindikowskys ist folgende: Bei einer 59jährigen Frau, die 9 Jahre vor der Untersuchung infolge einer Thrombose des unteren Zentralastes das Sehvermögen des rechten Auges verloren hatte, und bei der damals bereits auf der Iris beider Augen kleine Pigmentflecke beobachtet wurden, entwickelte sich in wenigen Wochen in der Iris des linken Auges ein kleiner Tumor; die Geschwulst wurde durch Iridektomie entfernt, setzte aber nach ½ Jahr in der Iridektomienarbe ein Rezidiv, das nach einem weiteren halben Jahr einen zusammenhängenden Tumor bildete. Die Iriswurzel war verdickt und der Kammerwinkel von den Tumormassen ausgefüllt. An Hand von histologischen Präparaten, die spindelförmige Sarkomzellen ergaben, wurde festgestellt, daß das Gewebe die Gegend des circulus arteriosus erfüllte. Es

handelte sich in diesem Falle um ein ununterbrochenes ringförmiges Wachstum der Neubildung über die ganze Iris hin.

Aus der großen Anzahl der nach dem Kriege erschienenen Arbeiten greife ich nur einige heraus. Die Fälle von Heine, von der Hoeve, Jaensch, Weigelin, Ridley, Raubitschek und Wildi waren typische melanotische Sarkome. Im Falle Heines handelte es sich um eine 35jährige Frau, deren rechte Iris einen stecknadelkopfgroßen bräunlichen Naevus zeigte, der jahrelang bestand, sich aber später vergrößerte. Heine entfernte das Auge durch Enucleation; histologisch zeigte der Tumor einen Übergang von Naevus pigmentosus in ein Spindelzellensarkom. Jaensch beschrieb 1925 ein großes Melanosarkom bei einer 66jährigen Frau. Der Tumor lag als ein dunkler Fleck in der temporären rechten Irishälfte in der Gegend des Kammerwinkels. Histologisch setzte sich die Geschwulst aus in Strängen angeordneten pigmentierten Spindelzellen zusammen, die infiltrierend in das Irisstroma wuchsen und den Schlemmschen Kanal völlig verstopften. Weigelin berichtete von zwei Patienten mit Melanosarkom der Iris, von denen das eine schon 18 Jahre als pigmentierter Knoten am Pupillarrande bestand und sein Aussehen nicht veränderte. Der zweite Fall betraf einen 16jährigen jungen Mann, bei dem von Jugend auf sich eine Pigmentanomalie in der Iris gezeigt hatte, die sich zum Ziliarkörper fortsetzte. Bei genauerer Anamnese ergab sich, daß die Großmutter ein Melanosarkom der Uvea gehabt hatte. 1924 berichtete Wildi über einen Fall von Irissarkom bei einem 62jährigen Mann, das mit Hilfe der Spaltlampe frühzeitig erkannt und durch breite Iridektomie exzidiert wurde. Bei der mikroskopischen Untersuchung fand der Autor große bipolare Spindelzellen, zwischen denen wenig Zwischensubstanz eingelagert war. Die Spindelzellen hatten einen ovalen, stäbchenförmigen Kern, in dem man das Chormatingerüst deutlich eingelagert sah. In den Zellen, wie in der Zwischenzellsubstanz war reichlich Pigment eingelagert. In dem Tumor fanden sich auch pigmentfreie, nicht deutlich abgrenzbare Zellformen mit vorwiegend ovalen Kernen. Das Vorhandensein von im Jugendstadium pigmentfreien Chromatophoren, sowie die Übergänge von Rundzellen zu Spindelzellen, ließen diesen Fall zu Gunsten der

Schieck'schen Theorie verwerten. Wildi glaubte durch den Fortschritt der Untersuchungstechnik eine frühzeitige Diagnose stellen zu können, die eine weniger eingreifende Therapie ermöglichen lassen.

Typische Leukosarkome wurden von Argamnarez y Belgri, von Gifford und Narog beschrieben. Im ersten Falle durchwucherten die Geschwulstzellen die hinteren Hornhautzellen und nach hinten breiteten sie sich in den Glaskörper aus. Dieser Forscher hielt die Geschwulst für ein Angioma peritheliale. Gifford beschrieb ein pigmentfreies Spindelzellensarkom, das sich in drei Jahren entwickelt hatte. Der Narog'sche Tumor zeigte große Ähnlichkeit mit dem Falle des ersten Autors. Narog lehnte entschieden ab, daß die Leukosarkome als Vorstufe eines Melanosarkoms aufzufassen seien.

1923 und 1924 veröffentlichten Brunner, Déjean und T. M. Li interessante Fälle von Ringsarkomen. Im Falle Lis handelte es sich um einen 22jährigen Mann, bei dem ein Melanosarkom schon auf den Ziliarkörper übergegriffen und Horn- und Lederhaut sowie einige Ziliarfortsätze durchsetzt hatte. Ähnlich lag der Fall Déjeans: Bei ihm waren Hornhaut und Sklera frei von Geschwulstzellen. Bei all diesen Patienten ließ sich der Beginn des Tumors nicht feststellen. Es handelte sich meistens um schon weit fortgeschrittene Fälle. Diese Autoren erklärten die ringförmige Ausbreitung dieser Sarkome mit dem zirkulären Verlauf der Irisgefäße.

Unter der Bezeichnung primäre Sarkome wurden Iristumoren von Bell, Friedenwald, Theulières, Wali-Chan und Laven berichtet. Dieser letztere beschrieb bei einem 12jährigen Mädchen im unteren temporalen Quadranten der rechten Iris ein Melanosarkom, das sich aus einem seit Jahren bestehenden, pigmentierten Naevus entwickelt hatte.

In den letzten Jahren wurden mehrere Fälle von primären Iristumoren beschrieben. Ich will zunächst die Fälle der drei Russen Eleonskaja, Lotin und Poljak wiedergeben. Eleonskaja beschrieb eine Geschwulst, die sich bei einer 47jährigen Frau nach einem Schlag gegen das rechte Auge im unteren Teil der

Iris entwickelt hatte. Mikroskopisch bestand die Geschwulst aus pigmentlosen, runden bis spindelförmigen Zellen. Der Tumor, der von vier einzelnen Knötchen gebildet wurde, die Lymph- und Blutgefäße enthielten, zeigte den Bau eines cavernösen Angioms. Diese Geschwulst stellte einen Mischtumor von unpigmentiertem Sarkom und Angiom dar. Im Falle Lotin vergrößerte sich ein von Jugend auf vorhandener Naevus vasculosus in ein großes Angiom. In der vorderen Schicht fanden sich Wucherungen von sarkomatösen Zellen. Es ist interessant zu wissen, daß Lotin schon 1927 148 Sarkomfälle zusammenstellte. Im Jahr 1929 erhöhte sich die Zahl auf 160. Poljak beschrieb einen Tumor bei einem 37jährigen Mann, der schon seit 20 Jahren einen dunklen Punkt in der unteren Irishälfte bemerkte. Die Geschwulst, die durch Iridektomie entfernt wurde, setzte sich aus einem stark pigmentierten und einem pigmentfreien halben Teil zusammen. Ein ähnlicher Fall ist von Wildi beschrieben worden. Poljak sprach sich über die Entstehung dieser eigentümlichen Geschwulst aus und stellte sich ebenso wie Wildi auf den Boden der Ribbert-Schieck-schen Theorie. In therapeutischer Hinsicht vertrat er den Standpunkt, daß, wenn der Tumor aus dem gesunden exstirpierbar sei, die Iridektomie die Methode der Wahl sein sollte.

1928 und 1929 wurden weitere Fälle von Charles Young, O. Kaganowa, J. Vestergaard, Nikolaus Klein und Walter Hoffmann veröffentlicht. In all diesen Fällen wurde das Auge enukleiert. Vestergaard, der an Hand der vorhanderen Literatur 129 Fälle von primärem Irissarkom zusammenstellte, berichtete über einen Tumor bei einem 75jährigen Mann, der 8 Jahre lang heftige Schmerzen im rechten Auge hatte und bei dem Glaukom festgestellt wurde. Im oberen temporären Teil der Iris fand er ein breites, blumenkohlartiges Sarkom. Die histologische Untersuchung ergab ein unpigmentiertes Spindelzellensarkom.

Zwei weitere interessante Iristumoren wurden 1931 von William Zentmayer und Arnold Knapp veröffentlicht. Zentmayer sah bei einem 10jährigen Jungen am linken Auge ein bräunliches Gewächs am unteren äußeren Sektor der Iris. Die Geschwulst wurde durch Iridektomie entfernt und das Auge mit Röntgenstrahlen nachbehandelt. In den nächsten Jahren wurde kein

Rezidiv an der Iridektomienarbe festgestellt. Im Falle Knapp handelte es sich um ein kleines Irisgewächs, welches ein Sekundärglaukom verursachte. Bei dem Patient fand man beim Spiegeln an der Netzhaut und Sehnervenpapille typische glaukomatöse Veränderungen, die die Trepanation erforderlich machten. Ein Jahr später fand sich an der Operationsstelle eine cystische Narbe, die äußere Hälfte war von einem Tumor verdeckt, der sich in den oberflächlichen Schichten aus pigmentierten Spindelzellen zusammensetzte und in den tieferen Schichten wenig Pigment enthielt. Die Geschwulst erinnerte an ein Endotheliom.

1930 gab uns Franz von Papolszy an Hand eines großen Materials eine interessante Statistik, die das seltene Vorkommen des primären Irissarkoms bestätigte. Unter 528 339 Augenkranken, die in 23 Jahren die Budapester Augenklinik aufgesucht hatten, wurden 8 primäre Irissarkome festgestellt. Es fällt demnach ein Sarkom auf 66 049 Patienten.

1933 erschien in der amerikanischen ophthalmologischen Zeitschrift ein Fall von Melanosarkom der Iris, den J. Meyer und J. Kubik an der Elschnig'schen Klinik beobachtet hatten und einen interessanten Beitrag zur operativen Entfernung der intraocularen Geschwülste stellte. Nachdem Duke-Edler die Bedingungen zusammengestellt hatte, unter denen die Iridektomie erlaubt sei, können wir in diesem Falle sehen, welche verheerenden Folgen die Iridektomie hatte. Bei einem 54jährigen Mann wurde bei einer Refraktionsuntersuchung ein Tumor der oberen Irishälfte des linken Auges festgestellt und als ein Sarkom erkannt. Die Geschwulst wurde, da der Patient die Enucleation verweigerte, durch Iridektomie entfernt. Das operierte Auge wurde bestrahlt und blieb auch in den nächsten Monaten frei von Reizungen. Ein halbes Jahr später bemerkte man einen bräunlichen Pigmentfleck; dem Patienten wurde wiederum die Enucleation angeraten; er ließ sie auch diesmal nicht zu. Trotzdem das Rezidiv wieder herausgeschnitten wurde, stellte sich zwei Jahre später an der Operationsnarbe wiederum ein Rezidiv ein. Das Auge wurde nun enucleiert. Einige Zeit später kam der Patient an seinen Metastasen, die sich in Leber und Gehirn gebildet hatten, ad exitum. Die Sektion wurde nicht erlaubt. Dieser Fall zeigte deutlich die Bösartigkeit dieser Tumoren und recht-

fertigte die Enucleation, die auch bei den in den letzten Jahren beschriebenen Fällen ausgeführt wurde.

Zum Schlusse möchte ich noch einen Fall von malignem, melanotischem Iristumor erwähnen, der an der Düsseldorfer Augenklinik von Custodis beobachtet wurde. Bei einem 53jährigen Mann fand man in den oberen inneren Sekanten der Regenbogenhaut eine derbe, bräunliche Verdickung. Die Randteile der Geschwulst zeigten dunkle Pigmentationen; nach oben reichte der Tumor bis an den Kammerwinkel, nach zentral bis zum Pupillensaum. Die Veränderung machte den Eindruck eines Irisskoloboms. Die Oberfläche der Geschwulst wurde von polygonalen Zellen gebildet, deren Kerne verschieden groß waren und spindlige, ovale bis runde Formen zeigten. Die vordere Zellschicht, die arm an Gefäßen war, enthielt ein bräunliches Pigment, das nicht gleichmäßig verteilt war. Die Zellen ähnelten den gewöhnlichen Chromatophoren der Iris. Die mittlere Schicht, die den Hauptteil der Geschwulst einnahm, zeigte aber nicht in dem Maße wie die obere Schicht reichliche Zellanhäufungen. Die Zellen waren weniger einheitlich und glichen in Struktur und Lagerung nicht völlig den oberen Zellagen. Die Kerne waren von verschiedener Größe und hatten runde Formen. Der Verfasser dachte an die Klumpenzellen der Iris. Zwischen den Pigmentzellen lagen zu einer Gruppe geordnet spindelige Zellen von verschiedener Größe und wechselndem Pigmentgehalt. Die Zwischensubstanz bestand aus festem Bindegewebe und reichlicher Gefäße. Die hintere Pigmentzellenschicht mit dem Dilatator pupillae zeigte an verschiedenen Stellen normale Verhältnisse. Es handelte sich bei der vorliegenden Neubildung um eine Geschwulst, bei der die Pigment enthaltenden Zellen besonderen Anteil hatten. Es handelte sich bei diesem Fall, wie schon erwähnt, um einen 53jährigen Beamten, der wegen dauernder Schmerzen im rechten Arm und Hand, die schon im Jahre 1927 begonnen und sich ständig verschlimmert hatten. Es wurde bei der Diagnosenstellung an schon vorhandene Metastasen im Wirbelkörper gedacht, da sich ätiologisch für die Neuralgie keine anderen Ursachen finden ließen.

Nachdem ich nun versucht habe, einen kurzen Überblick über die Literatur der Irissarkome zu geben, möchte ich über meinen eigenen Fall berichten.

Krankengeschichte Fritz N., 69 J.

Am 13. V. 1932 stellte sich in der Univ.-Augenklinik zu Gießen der 69 Jahre alte Fritz N. aus Offenbach vor. Die Familienanamnese ist ohne Besonderheiten. Im 20. Lebensjahr erkrankte der Patient an Gesichtsrose und als junger Mann infizierte er sich mit Lues. Nach seinen Angaben soll der Wassermann noch vor kurzem positiv gewesen sein. Seit seinem 18. Lebensjahr trägt der Patient ein Glas wegen Kurzsichtigkeit. Vor 8 Jahren fiel ihm ein Fleck im unteren, mittleren Quadranten der rechten Regenbogenhaut auf, der keine Störungen verursachte, aber damals schon sehr groß gewesen sein soll. Am 27. April 1932 trat im rechten Auge eine starke Blutung in der Vorderkammer auf. Der bei dieser Gelegenheit zugezogene Augenarzt überwies ihn in die Klinik, nachdem er eine Spaltlampenuntersuchung ausgeführt und an die Möglichkeit eines malignen Tumors gedacht hatte.

Befund:

Linkes Auge o. B.

Das rechte Auge ist vollkommen reizfrei und nach allen Seiten gut beweglich. Die Hornhaut ist klar und die Vorderkammer zeigt normale Tiefe. Iris: Die Pupille ist entrundet und nach unten zu birnenförmig verzogen. Auf der Iris findet sich zwischen 6 und 7 Uhr ein erbsengroßer, brauner Tumor, der auf breitem Fuße beginnt und sich bis zur Deszement vorwölbt, um sich dann in einen gelblich braunen Naevus, der an der Spitze einige kleine mit Blut gefüllte Zysten trägt, im Kammerwinkel zu verlieren (s. Abb. 1). Außerdem finden sich bei 10 Uhr drei kleine, gelblich braune Naevi. Struktur und Farbe des umliegenden Irisgewebes zeigen keine Veränderung.

Linse: Die Linse zeigt eine subcapsuläre, vordere Rindentrübung in Sektorenform von 3 Uhr zur Mitte ziehend. Glaskörper, Uvea und Augenhintergrund zeigen keine Veränderungen.

Visus: R — 3,5: 6/10 Druck R.: 23
L — 2,5: 6/7,5 Druck L.: 28.

Urinbefund: Eiweiß positiv, Zucker negativ; die Melaninprobe, die anfangs negativ ausfällt, wird später mit eingedicktem Urin positiv (nach Adler).

Bei diesem Befund kann an der Diagnose „Melanosarkoma iridis" nicht mehr gezweifelt werden. Das Auge wird am 13. V. in Lokalanästhesie enucleiert. Nach der Operation stellt sich eine stärkere Nachblutung ein.

Verlauf:

14. V. 32. Reizloser Verlauf; Patient hat leichte depressive Anwandlungen.
18. V. 32. Glatter Heilungsverlauf, das linke Auge zeigt leichte, conjunktivale Reizung und Sekretion. Visus links: —2,5 : 5/7,5 o. Gl. Nl. Wegen den Reizerscheinungen werden Boraufschläge verordnet.

21. V. 32. Operationswunde ist geheilt, linkes Auge zeigte keine Reizungen mehr.

Nachuntersuchung:

12. VII. 32. Patient klagt über eitrige Absonderung rechts. Die Conjunktiva ist etwas geschwollen. Prothese wird verordnet.
Visus: L. — 2,5 : 6/5 z. T.

Sektionsbefund des Auges ist folgender: Länge des Auges 27 mm; Höhe 25 mm; Breite 24,5 mm. Das Auge zeigt nach Eröffnung durch einen Sagittalschnitt am nasalen Hornhautrand einen normalen Glaskörper. Die Netzhaut ist nirgends abgelöst. Sehnerveneintritt und Macula sind ohne Besonderheiten. Die Aderhaut zeigt temporal drei atrophische Herde mit Pigmentumsäumung. Die Linse zeigt cataractöse Veränderungen nasal. Der Ziliarkörper ist unten intakt. Die Hinterfläche der Iris zeigt eine Vorwölbung mit unregelmäßiger Oberfläche, in deren Bereich die radiären Züge der Irishinterfläche vollkommen aufgehoben sind (s. Abb. II).

Mikroskopischer Befund: Der Tumor beginnt unmittelbar am Pupillarrand, steigt von hier steil an bis zur Gegend der Iriskrause, um dann nach der Iriswurzel zu wieder abzufallen. Die Dicke des Tumors beträgt an der höchsten Stelle fast 2 mm, die Breite des Tumors fast 3 mm. An der Hinterfläche der Iris ist das Pigmentepithel warzenartig nach hinten vorgetrieben, wie das schon im makroskopischen Bild erkennbar war. Die äußerste Iriswurzel ist vollkommen frei von Tumorelementen, ebenso der Ziliarkörper mit den Ziliarfortsätzen, die nur auffallend hyperämisch erscheinen. Man sieht dagegen im Kammerwinkel einzelnen freischwimmende Chromatophoren, die teils spindlig, teils klumpig geformt sind und prall mit schwarzem Pigment gefüllt erscheinen. Auch zwischen den Lamellen der corneoskleralen Grenze sieht man hier und da langgestreckte Chromatophoren. Der Tumor selbst zeigt typische Spindelzellen, die stellenweise in konzentrisch geschichteten Knötchen, stellenweise fischzugartig angeordnet sind. Zwischen diesen finden sich überall Pigmentzellen der verschiedensten Form, teils spindelig, teils klumpig; die letzteren liegen in den Septen, welche die einzelnen Tumorknoten voneinander trennen. Zahlreiche Blutgefäße finden sich besonders im Zentrum des Tumors, sowie auf seiner Kuppe, in deren Bereich auch die Pigmentierung besonders stark ist. An der Oberfläche des Tumors sieht man die einzelnen Zellen in die Vorderkammer ohne Überzug vorspringen. Stellen-

weise hat man den Eindruck, daß einzelne Zellen sich bereits vom Tumor ablösen, um in das Kammerwasser zu gelangen. An den übrigen Teilen des Auges sind keine krankhaften Veränderungen außer einem peripheren Iwanoffschen Oedem der Netzhaut und einer leichten Hyperämie der Aderhaut festzustellen. An einer Stelle finden sich auf der Descement bezl. auf dem Endothel der Cornea eine Anhäufung spindeliger pigmentierter Zellen, zweifellos eine Metastase in der Vorderkammer darstellend (s. Abb. III).

Epikrise:

Die eingehende mikroskopische Untersuchung bestätigt die Beobachtungen, die vor der Operation gemacht wurden. Die Diagnose „primäres Irissarkom" erweist sich als durchaus richtig. Die klinischen Erscheinungen lassen auch keine andere Deutung zu.

Der histologische Befund zeigt typische Spindelzellen, die knötchenförmig das Gewebe der Iris durchsetzen. Die spindelig, teils klumpig geformten Pigmentzellen umlagern die einzelnen Sarkomnester und finden sich besonders zahlreich um die Gefäßneubildung gelagert. Bei der vorliegenden Geschwulst handelt es sich um einen Tumor, bei dem die Pigment enthaltenden Zellen besonderen Anteil haben und ziemlich gleichmäßig verteilt sind.

Auf Grund des klinischen Befundes können wegen des Fehlens entzündlicher Erscheinungen solitäre Tuberkel und Gummata der Iris mit Sicherheit ausgeschlossen werden. Wir wissen, daß diese beiden Erkrankungen der Iris, vor allem, wenn sie größeren Umfang annehmen, nicht ohne Reizerscheinungen des Gewebes verlaufen. In diesem Falle hätte man an Lues denken können, da der Patient sich in seiner Jugend syphilitisch infiziert hat.

Bei den Geschwulstbildungen in der Uvea handelt es sich histologisch in der Regel um Spindel- oder Rundzellensarkome, die mehr oder weniger, je nach dem Alter der Tumoren, Pigment enthalten. Das Pigment kann dabei in die Zellen oder, wie es besonders schön bei unserem Patienten zu sehen ist, um die einzelnen Geschwulstknoten gelagert sein. Liegen die Sarkomzellen dicht aneinander und ist die Geschwulst arm an Zwischensubstanz, so können die Zellen epitheloide Zellformen annehmen. In unserem histologischen Bilde ist der Ziliarkörper mit den Ziliarfortsätzen sowie die Gegend des Dilatator pupillae frei von Zellinfiltration. Wir wissen, daß die Klumpenzellen und die Zellen des Dilatator

pupillae entwicklungsgeschichtlich aus dem Ektoderm entstehen und somit epithelialer Genese sind. Da in unserem Bilde diese Stellen keine Zellenbildung zeigen und die vorhandenen Chromatophoren der Iris als Abkömmlinge des Mesoderms anzusehen sind, können wir diese Geschwulst als typischen mesodermalen Tumor betrachten.

Differentialdiagnostisch kann nur eine benigne Melanombildung der Iris oder ein maligner Tumor in Frage kommen. Bei unserem Patienten entwickelte sich die Geschwulst langsam aus einem schon 8 Jahre bestehenden Naevus pigmentosus. Beachtenswert erscheint, daß bei seiner schon beträchtlichen Größe Symptome von Drucksteigerung völlig fehlen. Die mikroskopischen Untersuchungen, bei denen man den Eindruck hat, daß sich einzelne Zellen schon von dem Tumor abgelöst haben und an einer Stelle auf der Hinterfläche der Cornea, nahe dem Kammerwinkel sich eine Metastase findet, lassen nur an eine bösartige Geschwulst denken. Auch die Verziehung der Pupille, ihre geringe Erweiterung nach Einträuflung nach Homatropin, wie der Sitz des Tumors im unteren Teil der Regenbogenhaut sprechen für eine maligne Neubildung. Typische Melanome sind in der Literatur ihrer histologischen Beschaffenheit nach nur wenige beschrieben worden. F u c h s , der einen Fall von reinem Melanom beschrieben hat, gibt als mikroskopische Unterscheidungsmerkmale zwischen Melanom und Sarkom folgende an: Das Sarkom zeigt ein deutliches Stroma mit Blutgefäßen; man findet selbst bei reinem Melanosarkom immer einzelne wenig oder gar nicht pigmentierte Zellen, an denen man große Kerne erkennen kann; ferner zeigt das Grundgewebe in der Umgebung der sarkomatösen Infiltration Einlagerung von runden Zellen und Wucherung fast sämtlicher Gewebselemente. Alle diese Merkmale, die bei unserem Tumor deutlich ausgeprägt sind, sprechen für die Bösartigkeit der Geschwulst.

Für jeden intraocularen Tumor unterscheidet man vier Stadien der Entwicklung, dem klinisch scharf getrennte Bilder entsprechen. Im ersten findet man ein reizloses Wachstum des Tumors innerhalb des Bulbus, im zweiten Glaukomsymptome, im dritten infiltriertes Wachstum der Geschwulst durch die Bulbushüllen; schließlich kann Metastasenbildung in allen drei Stadien eintreten. Die lange Dauer des ersten Stadiums ist für das Irissarkom recht charakteristisch

Bei unserem Pat. machte der Tumor keine Sehstörung oder sonstige Beschwerden. Erst die starke Blutung in die Vorderkammer führt ihn zum Arzt. Diese Blutung, die für das dritte Stadium des Irissarkoms typisch ist, läßt an die Möglichkeit des Einbruchs von Geschwulstzellen in die Gefäße denken. Durch die Tumormassen sind die Gefäße arrodiert worden und somit besteht die Gefahr der Metastasenbildung in den übrigen Organen.

Über die Art des operativen Eingriffes kann in diesem Falle kein Zweifel bestehen. Wäre eine Iridektomie ausgeführt worden, so hätte sich, wie das histologische Präparat zeigt, in kurzer Zeit ein Rezidiv gebildet. Es kommt nur die Enucleation in Frage.

Da nach dem Ergebnis der anatomischen Untersuchung die Geschwulst nicht auf das Irisstroma beschränkt ist, besteht die Möglichkeit, daß noch Metastasen auftreten können. F u c h s und andere Autoren weisen daraufhin, daß Metastasen auch bei früher Enucleation vorkommen können. Die Geschwulstkeime können bei ihrem Wachstum schon sehr früh in andere Organe gelangen. Bei unserem Patienten spricht der negative Melaningehalt des Urins, der zuerst eine positive Melaninprobe gezeigt hat, gegen vorläufig vorhandene Metastasen.

Durch abwartendes Verhalten wird nicht nur die lokale Metastasenbildung begünstigt, sondern auch die Aussaat von Tumorzellen in den übrigen Körper. Wir müssen bestrebt sein in solch typischen Fällen von Melanosarkom so früh wie möglich zu einem endgültigen Entschluß zu kommen. Eine Probeexcision, wie sie verschiedene Autoren empfohlen haben, um damit eine schnelle Diagnose herbeizuführen, betrachten wir in diesem Falle für sehr gefährlich. Die Gefahr der Metastasenbildung durch Einschwemmen von Sarkomzellen in die bei der Operation eröffneten Gefäße wird dadurch erhöht. Gerade in diesem Stadium, wo ganz geringe klinische Erscheinungen vorliegen, ist unser therapeutisches Vorgehen gerechtfertigt, da wir verhüten wollen, daß unser Patient für sein Leben Schaden erleidet.

Zum Schlusse dieser Arbeit ist es mir eine angenehme Pflicht, meinem hochverehrten Lehrer Herrn Prof. Dr. J e s s für die gütige Überlassung des Falles und die freundliche Unterstützung bei der Abfassung der Arbeit meinen herzlichsten Dank auszusprechen.

Literatur.

Hirschberg, Graefe's Arch. XIV B. 3. Abt. 1868.

Lebrun, Ann. d'occ. LX B. 1868.

Tay, Wil., Primary Cancer of the iris. Roy. Lond., Ophth. hosp. Reports 1866 V., 230.

Stöber, Straßburg, de la nature cancréreuse de la melanose de l'oeil. Ann. d'oculistique 1853 XXX 265—267.

Kipp, These Arch. 1876, V. A case of primary sarcoma of the iris cured by excission of the tumor.

Knapp, H., Ibidem Bd. VIII. Three cases of successful removal of sarcoma of the iris.

Fuchs, Das Sarkom des Uvealtraktus, 1882.

Pflüger, Melanosarkom der Iris, Univ.-Augenklinik zu Bern. Bericht über das Jahr 1883, p. 20.

Oemisch, Über das Sarkom der Regenbogenhaut. Inaug.-Dissert. Halle 1892. Cit. by Pawel, Arch. of ophth. 1900 XLIX. 71.

Ewetzky, Th., Melanosarcoma iritis. Arch. f. Ophthal. 1896 XLII, 170.

Veasey, Jour. amer. med. Assoc. 1898, Jan.

Werther, Arch. f. Augenheilk. XXXII, 1896.

Kerschbaumer, K., Das Sarkom des Auges, 1900.

Wood und **Pusey,** Arch. f. A. Bd. 47, 1903.

Fehr, Primäres Sarkom der Iris, Beitrag zur Augenheilkunde, Festschrift Julius Hirschberg, S. 106, 1905.

Schieck, Gr. Arch. Bd. 60, 1905.

Lagrange, Les tumeurs de l'oeil, 1901.

Wintersteiner, Über Irissarkom und Irisendotheliom. Gr. Arch. f. ophthal. 69/1908.

Fleischer, Demonstration mikroskopischer Präparate von Iristumoren. Ber. über d. 35. Vers. der ophthal. Gesellsch. Heidelberg, 1908.

Rollet, Tumeur osseuse de l'iris. Socc. d'ophthal. de Lyon. R. gener. d'ophthal. 1908.

Schiötz, Sarcom iris. Norsk. Magazin for laegevidenskaben p. 262/1908.

Franke, Gr. Arch. Bd. 70/1909.

Waldstein, Kl. Mon.-Schr. f. A.Heilk. Bd. 48/1910.

Judin, Primärsarcom der Iris. Sitz der ophthal. Ges. Odessa. Westn. ophthal. 3, 1907.

Laven, Kl. Mon.-Schr. f. A. Bd. 51/1913.
Raubitschek, Ibidem Bd. 52/1914.
F. Ask, Kl. Mon.Blätter für A. Bd. 59/1917.
Gifford, Arch. of Ophthalmol. Vol. 47 p. 241/1918.
G. H. Bell, Report of a case of primary sarcoma of the iris, with remarks Arch. of ophthalm. Vol. 46 p. 427/1917.
Fage, Prim. sarcom anal d'ocul. Bd. 156, S. 375, 1920 und Arch. d'ophthal. S. 678/1919.
J. Pindikowski, Klin. Mon.Blätter für A. Bd. 53, S. 516/1914.
Wildi, Klinische Mon.Bl. f. A., Bd. 73/1924.
Jaensch, Melanos. der Iris, Bericht über die 45. Vers. der deutschen ophthal. Ges. Heidelberg 1925.
Weigelin, Über Iristumoren, Klin. Mon.Bl. f. A. Bd. 75/1925.
Heine, Gr. Arch. Bad. 113/1924.
Argamnarez y Belgri, Ein Fall von Leukosarkom der Iris, Ach y trab. d. l. congr. nac de med. Buenos Aires 1919.
Narok, Fr., Arch. d'ophthal. Bd. 42/1925.
Brunner, S. B., A case of Ring sar. of the Iris. Arch. of ophthalm. 1924.
Déjean, Le sarkome annulaire de l'iris et du corps ciliaire Arch. d'ophthalm. Tom. 41 p. 611, 1924.
T. M. Li, Primary ring sarcoma of the iris. Amerik. journ. ophth. p. 545/1923.
Friedenwald, Am Journ. of ophthal. Ser. 3 Vol. 2.
S. Wali'Chan, Zur Kasuistik der Irissarkome. Wartsch. Delo. 1923.
M'Theulières, Le sarcom de l'iris Arch. D'oph. 1921.
Eleonskaja, Ref. im Zentralbl. f. d. ges. Ophthal. und ihre Grenzgebiete. Bd. 17/1927.
Lotin, Ref. ibidem. Bd. 18/1927.
Poljak, Ref. ibidem, Bd. 22/1930.
Young, Charles. Ref. ibidem, Bd. 21/1928.
Kaganowa, O. Ref. ibidem, Bd. 21/1929.
Vestergaard, Ref. ibidem, Bd. 22/1930.
Zentmayer, William, Ref. ibidem, Bd. 23/1931.
Knapp, Arnold, Ref. ibidem, Bd. 23/1931.
Papolszy, Fr. von, Arch. für A., Bd. 103/1930.
J. Mayer und **J. Kubik,** Amerik. Journ. of ophthal. 1933.
Kustodis, Ernst, Gr. Arch. 129, Bd. 4 (Schlußheft).

Lebenslauf.

Ich, Ferdinand Walter Wolf, wurde im Jahre 1908 als Sohn des Wilhelm Wolf und seiner Ehefrau Johanna geborene Piskator zu Gießen geboren. Von 1916—1928 besuchte ich die Oberrealschule zu Gießen, wo ich im letztgenannten Jahre das Abiturientenexamen bestand. Ab Winter 1928 bis Sommer 1934 studierte ich Medizin in Gießen und in Wien, legte im Sommer 1934 mein medizinisches Staatsexamen bei der Medizinischen Fakultä Gießen ab. Meine Medizinalpraktikantenzeit verbrachte ich zunächst an der Univ.-Nervenklinik zu Gießen (Direktor Prof. Dr. H. Hoffmann), dann an der Univ.-Hautklinik der Charité, Berlin (Direktor Prof. Dr. W. Friboes). Zur Zeit bin ich an der III. Med. Univ.-Poliklinik, Berlin (Direktor Prof. Dr. W. Unverricht) tätig.

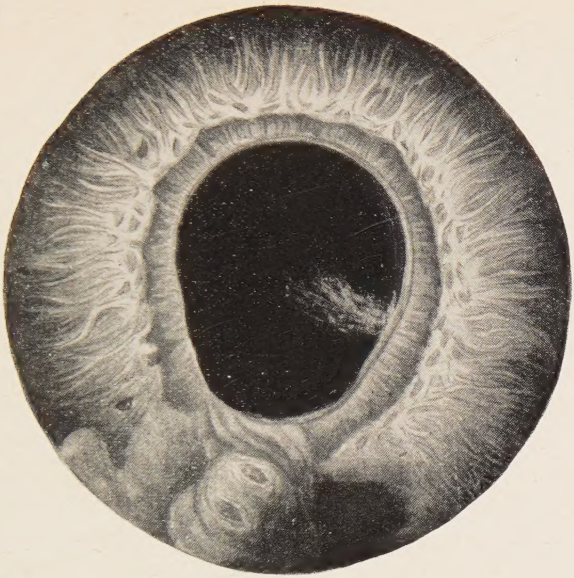

I. Melanosarkom der Iris

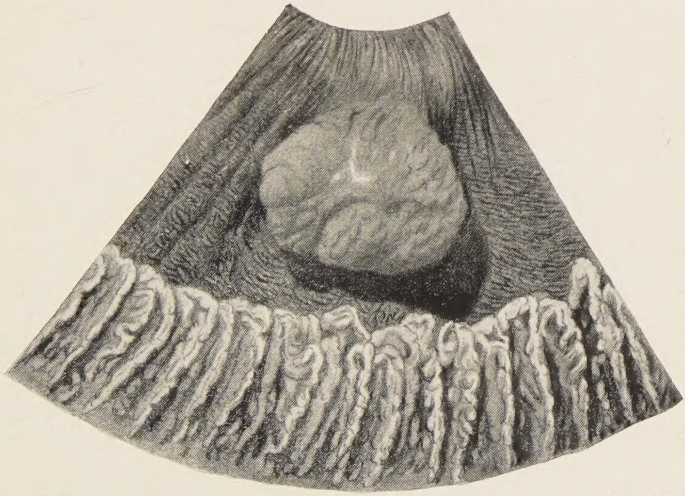

II. Melanosarkom der Iris, das Pigmentepithel zurückdrückend

III. Melano-Sarkom der Iris